

中西医执业医师考试：《答疑周刊》2021 年第 52 期

【诊断学基础】



关于黄疸的特点，下列说法正确的是



A. 溶血性黄疸以非结合胆红素增多为主



B. 肝细胞性黄疸尿胆红素阴性



C. 胆汁淤积性黄疸尿胆原增多



D. 肝细胞性黄疸尿胆原减少

E. 胆汁淤积性黄疸尿胆红素阴性



学员提问：为什么选 A？



答案及解析：本题答案为 A。

溶血性黄疸实验室检查以非结合胆红素增多为主，结合胆红素一般正常。肝细胞性黄疸实验室检查示血清结合及非结合胆红素均增多。尿中尿胆原增多，尿胆红素阳性。胆汁淤积性黄疸实验室检查示血清结合胆红素明显增多。尿胆原减少或阴性，尿胆红素阳性【医学教育网原创】。

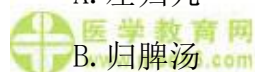
故本题答案选 A。



【中西医结合儿科学】

营养性缺铁性贫血之肝肾阴虚证的治疗应首选方剂为

A. 左归丸



B. 归脾汤



C. 右归丸

D. 大补阴丸

E. 参苓白术散

**学员提问：**为什么选 A？

 **答案及解析：**本题答案为 A。

 **医学教育网**  
www.med66.com

营养性缺铁性贫血之肝肾阴虚证。

证候：头晕目涩，面色苍白，肌肤不泽，毛发枯黄，爪甲易脆，四肢震颤抽动，两颧潮红，潮热盗汗，腰膝酸软，发育迟缓，舌红，苔少或光剥，脉弦数或细数。

 **治法：**滋养肝肾，益精生血。

 **医学教育网**  
www.med66.com

**方药：**左归丸加减【医学教育网原创】。

故本题答案为 A。

### 【中西医结合妇产科学】

 **医学教育网**  
www.med66.com

 **医学教育网**  
www.med66.com

治疗重度子宫内膜异位症，对于年轻无生育要求的患者，采用何种方法

A. 假孕疗法

 **医学教育网**  
www.med66.com

B. 假绝经疗法

 **医学教育网**  
www.med66.com

C. 手术切除病灶

D. 根治性手术

E. 半根治性手术  **医学教育网**  
www.med66.com

 **医学教育网**  
www.med66.com

**学员提问：**为什么选 E？

**答案及解析：**本题答案为 E。

 **医学教育网**  
www.med66.com

 **医学教育网**  
www.med66.com

**半根治手术：**无生育要求，病灶严重，而年龄较轻者（<45 岁），可行子宫和病灶全切，但尽可能保留一侧正常的卵巢组织，以避免绝经期症状过早出现。

一般认为半根治术后复发率低，后遗症少。切除子宫可去除具有活力的子宫内膜细胞种植的来源，从而可减少复发机会。但因保留了卵巢仍有可能复发【医学教育网原创】。

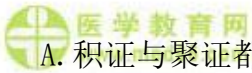

故本题答案为 E。

**【中西医结合内科学】**



关于积证与聚证叙述不正确的是



A. 积证与聚证都以腹内结块，腹痛为主症



B. 积证腹内结块触之有形，固定不移；聚证腹内结块聚散无常

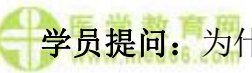C. 积证痛有定处，刺痛为主；聚证痛无定处，胀痛为主



D. 积证病在气分；聚证病在血分



E. 积证多属脏病；聚证多属腑病



**学员提问：**为什么选 D？



**答案及解析：**本题答案为 D。

积证望之有形，但触之必见结块，且固定不移，痛有定处；病多在血分，多属于脏，病机以痰凝血结为主。聚证望之有形，但按之无块，聚散无常，痛无定处；病多在气分，多属于腑，病机以气机逆乱为主。【医学教育网原创】。

故本题答案选 D。

**【中西医结合外科学】**



患者，女，35 岁，乳房胀痛半年，经前加重，经后痛减；伴情绪抑郁，心烦易怒，失眠多梦，胸胁胀满；舌质淡红苔薄白，脉细涩。其证型是

A. 痰瘀凝结

B. 肝郁气滞

C. 气滞血瘀

D. 冲任失调

E. 毒热蕴结

学员提问：为什么选 B？

答案及解析：本题答案 B。

乳腺增生病之肝郁气滞证

证候：乳房胀痛或有肿块，一般月经来潮前乳痛加重和肿块稍肿大，行经后好转；常伴有情绪抑郁，心烦易怒，失眠多梦，胸胁胀满等；舌质淡红，苔薄白，脉细涩。

治法：疏肝理气，散结止痛。

方药：逍遥散加减。

故本题答案选 B。